



DEMENCIAS EN FASES INICIALES

Francisco Rosagro Escámez. José Manuel López Navarro. Elisa Egea Cánovas. Félix Crespo Ramos. Victoria Valcárcel Lencina. María Herrera Giménez. Pedro Pozo Navarro.

Servicio de Psiquiatría del Hospital General Reina Sofía de Murcia.

franrosagro@hotmail.com

RESUMEN:

Introducción: Ante toda sospecha de un cuadro de tipo demencial habría que descartar en primer lugar todas las causas reversibles de demencia (infecciosas, endocrino-metabólicas...) mediante pruebas complementarias y una vez descartadas se debería pensar en una demencia de tipo degenerativa, que es la más frecuente, en especial la de Alzheimer. A propósito de este caso hablaremos de la dificultad del diagnóstico de las demencias en la fase inicial.

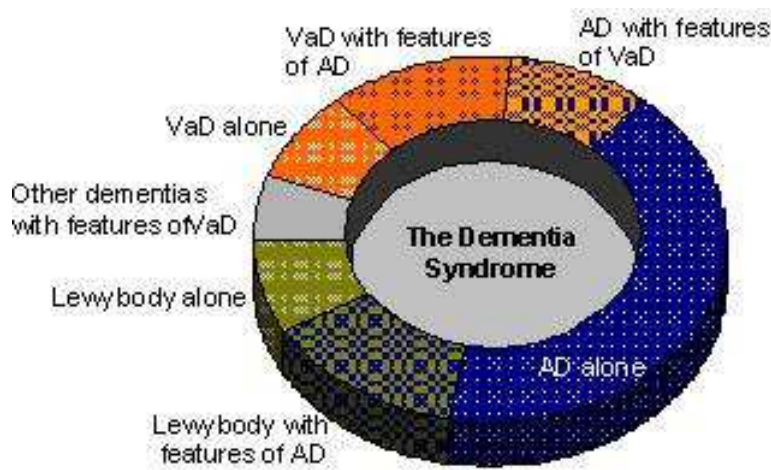
Caso clínico: Se trata de un paciente que llevaba en los últimos dos meses con alteraciones de conducta y discutiendo con la familia. Presentaba ideas delirantes autorreferenciales y de perjuicio en torno a que le querían quitar la casa así como alucinaciones visuales bizarras (veía gente amputada de brazos y piernas que convivían con él en su casa).

Discusión: El diagnóstico de las diferentes demencias en sus fases iniciales puede ser complicado, por lo que es importante ser exhaustivos en el manejo inicial de un paciente que presente síntomas que hagan sospechar un síndrome demencial.

Conclusiones: En primer lugar, ante un posible inicio de demencia, habría que descartar todas las posibles causas reversibles. Posteriormente se debe llevar a cabo el diagnóstico diferencial de las demencias de tipo degenerativo, diferenciando claramente la demencia por cuerpos de Lewy del resto por su presentación brusca y la alteración del nivel de conciencia con alteraciones perceptivas.

INTRODUCCIÓN

Ante toda sospecha de un cuadro de tipo demencial habría que descartar en primer lugar todas las causas reversibles de demencia (infecciosas, endocrino-metabólicas...) mediante pruebas complementarias y una vez descartadas se debería pensar en una demencia de tipo degenerativa, que es la más frecuente, en especial la de Alzheimer (1). A propósito de este caso hablaremos de la dificultad del diagnóstico de las demencias en la fase inicial.



El inicio en la **Enfermedad de Alzheimer** (AD) es insidioso con deterioro progresivo y su manifestación más importante es la *pérdida de memoria* (en su comienzo hay pérdida episódica de la memoria y dificultades para la adquisición de nuevas habilidades) junto al *síndrome de afasia-apraxia-agnosia*, la **Demencia Vascular** (VaD), segunda causa más frecuente de demencia, presenta un inicio brusco de los síntomas y se caracteriza por *cambios de carácter, bradipsiquia, lentitud, pérdida de iniciativa, apatía, abulia y pérdida de memoria, signos focales motores y/o sensitivos, síndrome pseudobulbar, síndrome extrapiramidal y curso fluctuante*. Dentro de las demencias de tipo vascular encontramos la **Encefalopatía de Binswanger** (leucoencefalopatía subcortical arteriosclerótica), que es una demencia microvascular de tipo subcortical en la que se observa leucoaraiosis bilateral en la TC, y hiperdensidad bilateral difusa o hiperintensidades bilaterales múltiples mayores de 2x2 mm en las secuencias potenciales en T2 de la RMN. Por otro lado encontramos la **Demencia Frontal** que se caracteriza porque los pacientes con estadios iniciales de la enfermedad presenten *compromiso discreto de la memoria episódica, pero importantes déficit cognitivos y alteraciones sociales y del comportamiento incluyendo cambios de conducta, desinhibición, rigidez mental e inflexibilidad, distracciones y pérdida de la autocrítica*. Todos estos tipos de demencias degenerativas habría que diferenciarlas de la **Demencia por Cuerpos de Lewy**, cuya presentación inicial es aguda y fluctuante, semejante a un delirium, presentando alteración de la conciencia, alucinaciones visuales y signos motores de parkinsonismo (2, 3, 4).

Síntomas y signos que pueden orientar hacia formas de demencia distintas a la enfermedad de Alzheimer

Características

Diagnóstico alternativo

Curso clínico

Inicio antes de los 60 años
 Inicio rápido de síntomas
 Curso fluctuante

Demencias frontales y frontotemporales
Demencia vascular o neoplasia
Demencia vascular o demencia con
cuerpos de Lewy
Hidrocefalia a presión normal

Incontinencia esfinteriana precoz

Síntomas y signos cognitivos

Afectación prominente o precoz del lenguaje

Demencia frontal o demencia vascular con lesión en áreas del lenguaje
Demencia vascular

Déficits no uniformes de funciones corticales

Función visuoespacial conservada

Demencia frontal

Síntomas y signos psiquiátricos

Tendencia a la risa o hipomanía, comportamiento desinhibido

Demencia frontal

Cambios muy precoces de personalidad

Demencia frontal

Alucinaciones visuales prominentes

Demencia con cuerpos de Lewy

Síntomas y signos neurológicos

Localidad

Demencia vascular o tumor

Síntomas extrapiramidales

E. de Parkinson o demencia con cuerpos de Lewy

Trastornos de la marcha

Hidrocefalia a presión normal

Movimientos anormales


E. de Huntington o E. de Wilson

Teniendo en cuenta el hecho de que la etiología mixta no es extraña en la demencia, en muchos casos se puede establecer un diagnóstico adecuado para el tratamiento clínico basándose en los síntomas y el cuadro clínico.

DEMENCIAS EN FASES INICIALES

Síntoma	Enfermedad de Alzheimer	Demencia vascular	DCL	Fronto-temporal
Agitación psicomotriz	+++	+++	+++	+
Conducta agresiva	++	++	++	+
Delirios	++	++	+++	+
Alucinaciones	+	+	+++	-
Depresión	++	+++	++	+
Ansiedad	++	+++	+	+
Apatía/retraso	++	+++	++	++++
Alteraciones del sueño	++	++	++	+++
Alteraciones del apetito	+	+	+	+++
Desinhibición sexual	+	+	+	+++

El proceso de evolución de la enfermedad también aporta pistas importantes para descubrir la etiología subyacente.



PRESENTACIÓN DEL CASO

MOTIVO DE CONSULTA: El Sr. J. es un hombre de 74 años de edad que llegó a Urgencias traído por su familia por recibir amenazas de éste.

ANTECEDENTES PERSONALES: Hipertensión arterial en tratamiento con Enalapril. No antecedentes psiquiátricos, cuadro de posible abstinencia alcohólica unos días previos. No consumo

de sustancias tóxicas.

ENFERMEDAD ACTUAL: El paciente presentaba desde hace dos meses alteraciones de conducta con continuas discusiones con la familia. Presentaba ideas delirantes de tipo autorreferencial y de perjuicio en torno a que le querían quitar la casa así como alucinaciones visuales bizarras (veía gente amputada de brazos y piernas que convivían con él en su casa).

PRUEBAS COMPLEMENTARIAS:

- **Hemograma y Bioquímica:** glucosa, urea, creatinina, bilirrubina, proteínas totales, calcio, potasio, fosfato, GOT y GPT, LDH y FA y metabolismo lipídico. Todo dentro de la normalidad excepto aumento leve de las transaminasas y CPK de 344 que fue disminuyendo posteriormente.

- **AntiVIH (ELISA):** negativo.

- **Serología de Lues:** negativa.

- **ECG:** normal a excepción de un bloqueo de rama derecha.

- **EEG:** actividad bioeléctrica cerebral anormal por la presencia de un leve enlentecimiento de ritmo de fondo con un ritmo subalfa hiporeactivo sobre el que se proyecta frecuentes brotes bilaterales y sincrónicos de ondas lentas de predominio anterior.

- **Exploración neurológica:** sin focalidad neurológica.

- **TAC cerebral:** aumento de tamaño del sistema ventricular y surcos por atrofia cortico-subcortical (imagen 1)

- **RMN:** signos de atrofia cortico-subcortical de predominio fronto-temporal así como imágenes en sustancia blanca periventricular y centros semiovais y hiperintensos en DP y T2 compatibles con arteriopatía crónica leve de pequeño vaso (imágenes 2 y 3).

- **Test neuropsicológico:** importante deterioro cognitivo compatible con la existencia de demencia en un nivel moderado caracterizado por la afectación de la orientación, lenguaje y memoria, mostrando un trastorno severo de la memoria, de las capacidades visoespaciales y visoconstructivas y de la función ejecutiva. Alteraciones en la orientación temporal que oscilaba según el día. Estos resultados indicaban una afectación a nivel frontal y temporal.

EVOLUCIÓN:

Al inicio del ingreso hospitalario el paciente se mostraba confuso y desorientado, sin conciencia de enfermedad, con las mismas ideas delirantes con las que ingresó y con alucinaciones auditivas y visuales. Esto nos llevó a pensar en un cuadro de Delirium, de tipo alcohólico, tras contarnos la familia que unos días atrás presentó un cuadro de posible abstinencia alcohólica. Se instauró **Diazepam 10 mg, Hidroxil B1B6B12 y Tiamina im con abundante hidratación**, sueroterapia de mantenimiento y glucosado salino 500cc. A continuación, una vez hubo cedido este cuadro de inhibición, se le instauró **Risperidona solución a dosis bajas** por las ideas del paciente de tinte delirante pero poco después el paciente desarrolló una rigidez y bradicinesia importante. Realizamos una interconsulta a neurología cuya opinión fue que era un cuadro por intolerancia a los antipsicóticos. A raíz de este cuadro se empieza a pensar en una probable Demencia por cuerpos de Lewy teniendo en cuenta los criterios diagnósticos de esta. En días posteriores y tras reducción del tratamiento antipsicótico inicial y sustituirlo por otro antipsicótico, **Quetiapina a dosis bajas (50 mg/día)**, el paciente mejora de su cuadro motor aunque persiste el trastorno ideatorio y el defecto cognitivo. Se le va aumentando progresivamente la Quetiapina para intentar controlar los episodios de agitación y se le pauta **Rivastigmina solución 1,5 mg/12h**, pasando a 3mg/12h a los 30 días. La Quetiapina no modificó significativamente sus alteraciones sensorio-perceptivas y el paciente experimentó fluctuaciones continuas en sus síntomas cognitivos y crisis ocasionales de agitación psicomotriz, de predominio nocturno. Así mismo comenzó con inestabilidad en la marcha, con caídas

DEMENCIAS EN FASES INICIALES

cada vez más frecuentes.

La clínica referida, el estudio neuropsicológico (en el que se evidenció una marcada afectación frontal), la intolerancia al tratamiento antipsicótico y los resultados de la RMN, no llevaron a establecer el diagnóstico de Demencia mixta (Frontal y por Cuerpos de Lewy) con un componente vascular, de pequeño vaso, importante (sin llegar a ser una Demencia de Binswanger).

JUICIO CLÍNICO: Demencia mixta (Frontal y por Cuerpos de Lewy).

TRATAMIENTO AL ALTA: Hidroxil B1B6B12, Quetiapina 125 mg/día, Lormetazepam 2mg/noche, Rivastigmina 3mg/día y Enalapril 10 mg/día.

ICONOGRAFÍA

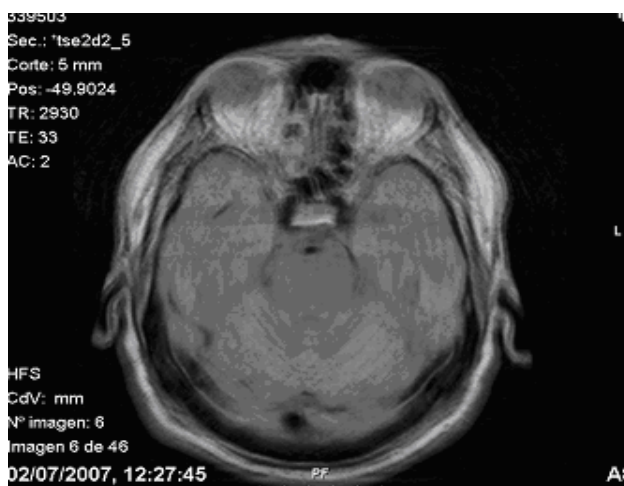
Figura 1

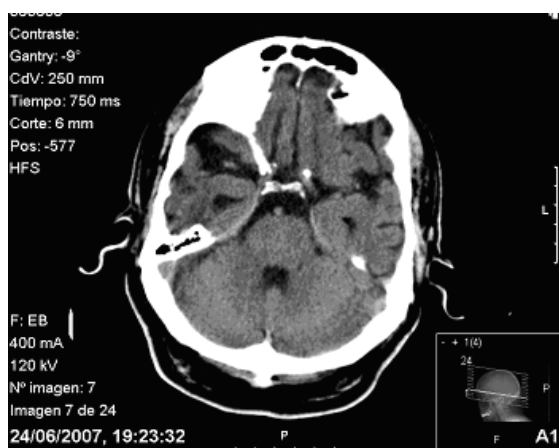

Figura 2

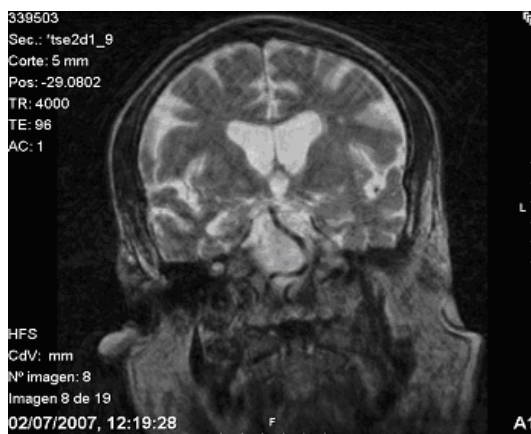

Figura 3



DISCUSIÓN Y CONCLUSIONES

El diagnóstico de las diferentes demencias en sus fases iniciales puede ser complicado, por lo que es importante ser exhaustivos en el manejo inicial de un paciente que presente síntomas que hagan sospechar un síndrome demencial. Concluimos por tanto que, en primer lugar, ante un posible inicio de demencia, habría que descartar todas las posibles causas reversibles y posteriormente llevar a cabo el diagnóstico diferencial de las de tipo degenerativo, diferenciando claramente la demencia por cuerpos de lewy del resto por su presentación brusca y la alteración del nivel de conciencia con alteraciones perceptivas (5).

BIBLIOGRAFÍA

- (1) Martín Carrasco, Manuel y otros autores. "*Consenso Español sobre Demencias*" (2ª Edición). Sociedad Española de Psicogeriatría (SEPG). Barcelona.
- (2) Neto JG, Tamelina MG y Forlenza OV. "*Diagnóstico diferencial de los distintos tipos de Demencia*". Revisión de *Psiquiatría Clínica* 32 (3): 119-130, 2005.
- (3) Geldmacher DS. "*Differential diagnosis of dementia syndromes*". Department of Neurology, University of Virginia 2004.
- (4) http://www.biopsicologia.net/fichas/page_5679.html
- (5) Royston C. "*The patient with possible dementia*". Department of Old-Age Psychiatry, Cambridgeshire 2000.